

江苏省中医院心电图室 心电图报告单

姓名:敖翔

性别:男

年龄:30岁

心电图诊断:1、窦性心律

病历号:1007187534

P-R:144ms

心率:87bpm(60~100)

2、T波改变

病区:

QRS:86ms

科室:消化内镜中心

QT/QTc:340/409ms

Rv5/Sv1:1.52/0.57mV

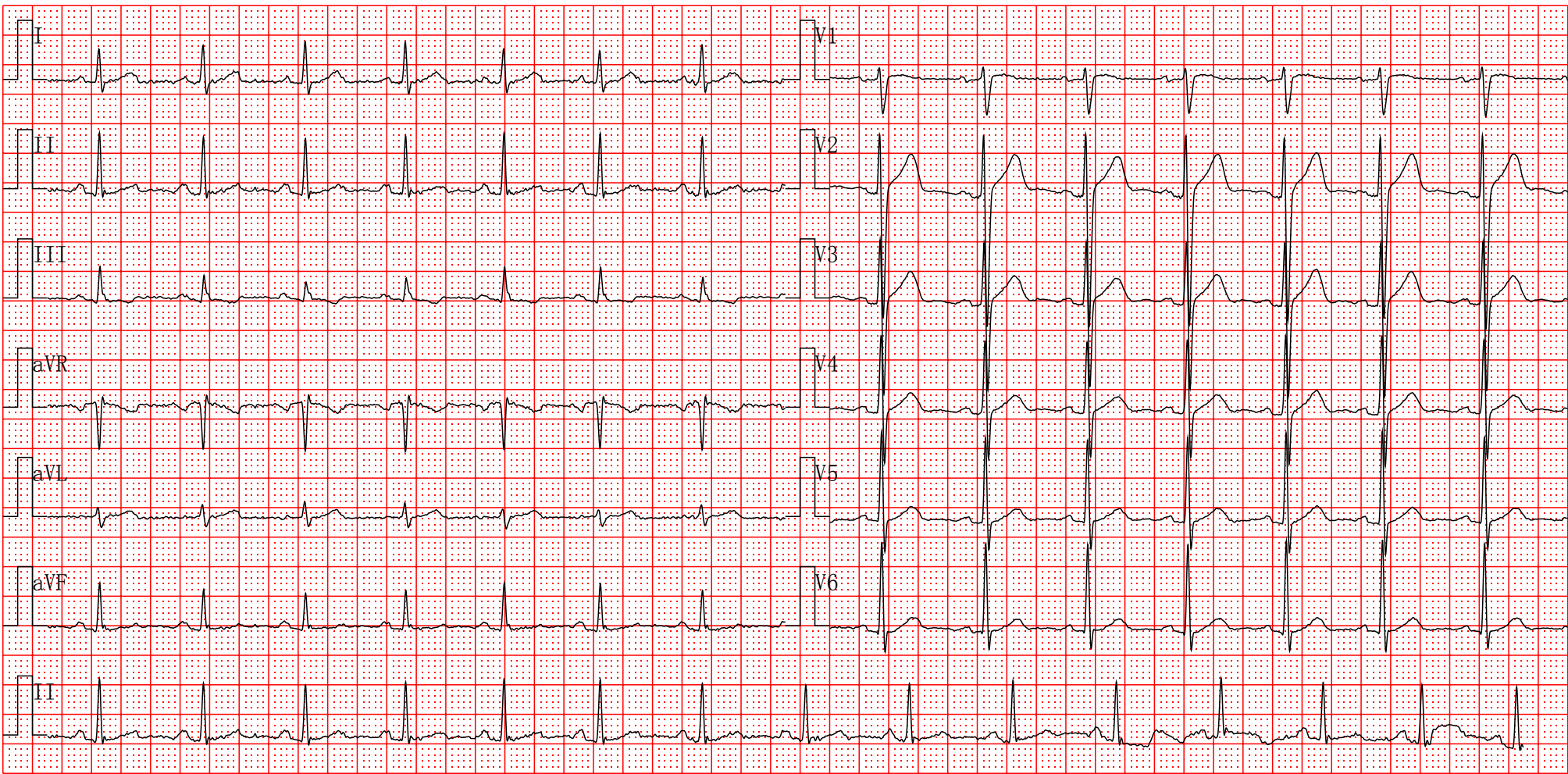
床号:

QRS电轴:+57°

Rv5+Sv1:2.09mV

检查时间:2025-04-03 11:08:32

纸速:25mm/s 灵敏度:10mm/mV



本报告仅供临床医生参考

报告时间:2025-04-03 11:12:09

报告医生:杨楠楠

审核医生:杨楠楠